

# Geburtshilfe und Frauenheilkunde

2018  
78. Band  
Seite 1232–1244

*Sonderdruck*

**Gemeinsame Leitlinie  
der OEGGG, AGO, AGK  
und ÖGZ zur Diagnose  
und Therapie von  
zervikalen intraepi-  
thelialen Neoplasien  
sowie Vorgangsweise  
bei zytologischen  
Befunden mit einge-  
schränkter Qualität**

*Olaf Reich  
Georg Braune  
Wolfgang Eppel  
Thomas Fiedler  
Anton Graf  
Lukas Hefler  
Elmar Joura  
Heinz Kölbl  
Christian Marth  
Wolfgang Pokieser  
Peter Regitnig  
Alexander Reinhaller  
Karl Tamussino  
Andreas Widschwendter  
Alain Zeimet  
Petra Kohlberger*

Verlag und Copyright:  
© 2018 by  
Georg Thieme Verlag KG  
Postfach 30 11 20  
70451 Stuttgart  
ISSN 0016-5751

Alle Rechte liegen beim  
Verlag.

 **Thieme**

# Gemeinsame Leitlinie der OEGGG, AGO, AGK und ÖGZ zur Diagnose und Therapie von zervikalen intraepithelialen Neoplasien sowie Vorgehensweise bei zytologischen Befunden mit eingeschränkter Qualität

## Joint Guideline of the OEGGG, AGO, AGK and ÖGZ on the Diagnosis and Treatment of Cervical Intraepithelial Neoplasia and Appropriate Procedures When Cytological Specimens Are Unsatisfactory




### Autoren

Olaf Reich<sup>1,7</sup>, Georg Braune<sup>6</sup>, Wolfgang Eppel<sup>2</sup>, Thomas Fiedler<sup>6</sup>, Anton Graf<sup>7</sup>, Lukas Hefler<sup>3,8</sup>, Elmar Joura<sup>2,7</sup>, Heinz Kölbl<sup>2,6</sup>, Christian Marth<sup>4,8</sup>, Wolfgang Pokieser<sup>9</sup>, Peter Regitnig<sup>5,9</sup>, Alexander Reinhaller<sup>2,8</sup>, Karl Tamussino<sup>1,6</sup>, Andreas Widschwendter<sup>4,7</sup>, Alain Zeimet<sup>4,8</sup>, Petra Kohlberger<sup>2,6</sup>

### Institute

- 1 Universitätsklinik für Frauenheilkunde und Geburtshilfe, Medizinische Universität Graz, Graz, Österreich
- 2 Universitätsklinik für Frauenheilkunde, Medizinische Universität Wien, Wien, Österreich
- 3 Ordensklinikum Linz, Linz, Österreich
- 4 Universitätsklinik für Gynäkologie und Geburtshilfe, Medizinische Universität Innsbruck, Innsbruck, Österreich
- 5 Institut für Pathologie, Medizinische Universität Graz, Graz, Österreich
- 6 Österreichische Gesellschaft für Gynäkologie und Geburtshilfe (OEGGG)
- 7 Arbeitsgemeinschaft für Kolposkopie (AGK)
- 8 Arbeitsgemeinschaft Gynäkologische Onkologie der OEGGG (AGO)
- 9 Österreichische Gesellschaft für Zytologie (ÖGZ)

### Schlüsselwörter

zervikale intraepitheliale Neoplasie, Zytologie, Kolposkopie

### Key words

cervical intraepithelial neoplasia, cytology, colposcopy

eingereicht 27.9.2018

akzeptiert 15.10.2018

### Bibliografie

DOI <https://doi.org/10.1055/a-0764-4875>  
 Geburtsh Frauenheilk 2018; 78: 1232–1244 © Georg Thieme  
 Verlag KG Stuttgart · New York | ISSN 0016-5751

### Korrespondenzadresse

a.o. Univ.-Prof. Dr. Petra Kohlberger, M. Sc.  
 Universitätsklinik für Frauenheilkunde,  
 Medizinische Universität Wien  
 Währinger Gürtel 18–20, A-1090 Wien, Österreich  
[petra.kohlberger@meduniwien.ac.at](mailto:petra.kohlberger@meduniwien.ac.at)

### ZUSAMMENFASSUNG

**Ziel** Die ÖGZ (Österreichische Gesellschaft für Zytologie) hat zum 1.1.2018 die zytologische Nomenklatur überarbeitet und an die Bethesda-2015-Nomenklatur angelehnt. Daher war es notwendig, seitens der österreichischen Fachgesellschaft eine Überarbeitung der bis jetzt in Österreich gültigen Vorgehensweise zur Diagnose und Therapie von CIN sowie Vorgehensweise bei zytologischen Befunden mit eingeschränkter Qualität zu veranlassen. Eine komplette Übernahme der S3-Leitlinie „Prävention des Zervixkarzinoms“ ist aufgrund der in Deutschland geltenden München-III-Nomenklatur der gynäkologischen Zytologie für Österreich nicht möglich und daher ergab sich die Notwendigkeit des Verfassens einer eigenen wissenschaftlichen Stellungnahme für Österreich.

**Methodik** Die OEGGG hat die Zusammenarbeit sowohl mit der ÖGZ (Österreichische Gesellschaft für Zytologie), der AGO Austria (Arbeitsgemeinschaft Gynäkologische Onkologie Österreich), der AGK (Arbeitsgemeinschaft Kolposkopie) als auch mit repräsentativen Vertretern der niedergelassenen Frauenärzten gesucht. Von den jeweiligen Fachgesellschaften wurden repräsentative Vertreter für die Sitzungsteilnahme benannt. Nach eingehender Analyse der aktuellen Literatur und insgesamt 3 Sitzungen mit zahlreichen fernmündlichen Abstimmungen ist es uns gelungen, einen Konsens der Inhalte zu erarbeiten.

**Empfehlungen** Es werden Empfehlungen zur Diagnose und Therapie der CIN gegeben unter Berücksichtigung der in

Österreich geltenden Gynäkologische-Zytologie-Nomenklatur.

## ABSTRACT

**Purpose** On January 1st, 2018, the ÖGZ (Austrian Society of Cytology) revised its cytological nomenclature to make it more similar to the 2015 Bethesda system. Following these changes, the Austrian Society of Gynecology and Obstetrics felt it necessary to revise the approach currently used in Austria to diagnose and treat CIN and to review the procedures to be followed when the quality of cytological specimens is unsatisfactory. It was not possible to adopt the German S3 guideline “Prevention of Cervical Cancer” in its entirety, because the Munich III gynecological cytology nomenclature used in Germany is not used in Austria. This made it necessary to compile a separate scientific opinion for Austria.

**Methodology** The OEGGG worked together with the ÖGZ (Austrian Society for Cytology), AGO Austria (Austrian Working Group for Gynecological Oncology), the AGK (Colposcopy Working Group), and physicians representing gynecologists in private practice. The different scientific associations nominated representatives, who attended the various meetings. After an in-depth analysis of the recent literature, three meetings and numerous votes by telephone, we were able to achieve a consensus about the contents of this guideline.

**Recommendations** The guideline provides recommendations for the diagnosis and treatment of CIN which take account of the gynecological cytology nomenclature used in Austria.

## 1 Einleitung

Die vorliegende Leitlinie beschreibt die derzeit in Österreich empfohlene Abklärung von auffälligen zytologischen Befunden und positivem HPV-Test, die Therapie von squamösen (SIL, CIN) und glandulären (AIS) zervikalen intraepithelialen Neoplasien sowie die Vorgangsweise bei zytologischen Befunden mit eingeschränkter Qualität.

Zu auffälligen zytologischen Befunden kommt es sowohl bei einem primären zytologischen- als auch bei einem primären HPV-basierten Zervixkarzinomscreening mit zytologischer Triage. Im Rahmen des derzeit bestehenden opportunistischen Zervixkarzinom-Vorsorgeprogramms soll Frauen ab dem 30. Lebensjahr zumindest alle 3 Jahre ein validierter HPV-Test empfohlen werden. Dies gilt für HPV-geimpfte und nicht HPV-geimpfte Frauen. Dabei soll eine routinemäßige Ko-Testung vermieden werden, alternierend können beide Verfahren eingesetzt werden ([19, 24]; siehe auch 3.4).

Diese Leitlinie soll zu einer Vereinheitlichung und Standardisierung des Managements führen, eine Unter- oder Übertherapie sollen verhindert werden. Eine leitliniengerechte Abklärung senkt die Anzahl an Konisationen und verhindert eine Verzögerung in der Diagnostik. Frauen mit zytologischen Auffälligkeiten und mit persistierenden onkogenen HPV-Infektionen benötigen eine differenzialdiagnostische Abklärung und eine kolposkopische Untersuchung. Hochgradige zytologische Läsionen sollten sofort abgeklärt werden, während für grenzwertige und niedriggradige Läsionen mehrere Optionen in Betracht kommen. Die einfache Wiederholung des zytologischen Abstrichs ohne Kolposkopie und ohne HPV-Status (> 30 Jahre) wird nicht empfohlen und stellt in keinem Fall eine geeignete Maßnahme zur Abklärung dar. Laut Österreichischem Impfplan ist die HPV-Impfung bei allen Frauen bis 45 Jahren empfohlen, bei HPV-geimpften Frauen ab 30 Jahren ist die primäre HPV-Testung zu bevorzugen [10]. Aus forensischen Gründen wird geraten, ein Abweichen von der vorliegenden Leitlinie zu begründen und zu dokumentieren.

Die verwendete histologische Terminologie entspricht der aktuellen histologischen Klassifikation der WHO 2014 [13], deutsch-

sprachige Darstellung [23]. Bei Frauen mit Kinderwunsch sollte im Gespräch mit dem befundenden Pathologen möglichst HSIL (CIN II) von HSIL (CIN III) unterschieden werden, um die Möglichkeit der Regression einer CIN II abzuwarten zu können und spätere geburtshilfliche Komplikationen nach Konisationen zu vermeiden [26].

Die kolposkopische Terminologie entspricht der Nomenklatur der International Federation of Cervical Pathology and Colposcopy (IFCPC) Rio de Janeiro 2011 [4], approbierte deutschsprachige Version [6, 20].

Die Ergebnisse der Zytologie werden entsprechend der Leitlinien der Österreichischen Gesellschaft für Zytologie (ÖGZ) zur Nomenklatur und zervixzytologischen Befundwiedergabe [21] wiedergegeben.

## 2 Methodik

Die Statements und Empfehlungen wurden während dreier Konsensuskonferenzen abgestimmt [3, 17]. Bei diesen Konsensuskonferenzen, die am 30.01.2018, am 14.03.2018 und am 20.06.2018 in Wien stattfanden, wurden die Statements und Empfehlungen der Leitlinie diskutiert und in der abschließenden moderierten Sitzung konsentiert. Die Erstellung dieser wissenschaftlichen Stellungnahme erfolgte unter besonderer Berücksichtigung der bisherigen Empfehlungen (letzte Erstellung 2015) und den Empfehlungen in der S3-LL Prävention des Zervixkarzinoms [24].

Im Rahmen der Konsensusfindung stimmen sowohl die Teilnehmer der Sitzung als auch fernmündlich die entschuldigenden Teilnehmer die Formulierungen der wissenschaftlichen Stellungnahme ab. Da keine systematische Recherche, Selektion, Bewertung und Synthese der Evidenzgrundlage erfolgte, wurden keine Evidenzniveaus beschrieben.

## 3 Diagnose

Zur Erkennung von dysplastischen Veränderungen an der Portio wird folgender Untersuchungsgang empfohlen.

### 3.1 Inspektion und Kolposkopie

Nativ nach Reinigung der Portio gezielter zytologischer Abstrich (es ist streng darauf zu achten, den Abstrich im Bereich der Transformationszone zu entnehmen!), evtl. Abnahme eines Abstrichs zur HPV-Testung, Essigprobe (3–5% Essigsäure), evtl. Schiller'sche Jodprobe, Dokumentation (schriftlich, Zeichnung, evtl. Foto oder Video).

### 3.2 Konventionelle Zytologie

Abstrich von der Ekto- und Endozervix (Transformationszone) mit geeignetem Abnahmegesetz (Spatel und/oder Bürste), dünnes, gleichmäßiges Ausstreichen, in der Regel auf einem Objektträger, sofortige Fixierung mit geeignetem Spray oder Einstellen in 96% Alkohol für mindestens 10 Minuten. Alternativ kann die Dünnschichtzytologie angewendet werden.

### 3.3 Gewinnung der Histologie

Gewebsentnahme durch:

- Knipsbiopsie mit Biopsiezange unter kolposkopischer Sicht am Punctum maximum der Veränderung (ggf. können mehrere Biopsien entnommen werden [28]).
- Endozervikale Kürettage (bei Verdacht auf endozervikalen Prozess), davon ausgenommen sind schwangere Patientinnen.

### 3.4 HPV-Testung

Eine persistierende Infektion mit humanen Papillomaviren der Hochrisikogruppe (HPV High Risk) ist eine notwendige Voraussetzung für die Entwicklung des Zervixkarzinoms und seiner Vorstufen [5, 27]. Ausgenommen sind nur wenige seltene Subtypen des Adenokarzinoms der Zervix [8]. Zwischen initialer HPV-Infektion und invasivem Karzinom wird eine Latenz von mehreren Jahren angenommen. Daraus ergibt sich, dass ein negativer Test auf HPV-high-Risk einen hohen negativen Vorhersagewert hat; das Vorliegen behandlungsbedürftiger zervikaler Dysplasien kann über einen längeren Zeitraum weitgehend ausgeschlossen werden. Eine subtypenspezifische HPV-Testung (HPV Typ 16 und Typ 18) liefert zusätzliche prädiktive und prognostische Informationen. Die Untersuchung nach HPV-Niedrigrisikostämmen (HPV

Low Risk) liefert keine relevante Information und soll nicht durchgeführt werden.

#### 3.4.1 Methodik der HPV-high-Risk-Diagnostik

Weltweit ist eine Vielzahl von Tests für den Nachweis von HPV High-Risk verfügbar. Da HPV-Tests in Europa bisher keiner standardisierten Qualitätskontrolle unterliegen, sollten in der klinischen Routine ausschließlich Tests Anwendung finden, die den international akzeptierten Konsortialkriterien nach Meijer und Stoler entsprechen [1, 15, 25]. Folgende Tests erfüllen derzeit diese Qualitätskriterien: Digene Hybrid Capture 2 High-Risk HPV DNA Test® (QIAGEN); Cobas HPV Test® (Roche); Cervista® HPV HR (Hologic); APTIMA HPV Assay® (Hologic) Papillocheck® (Greiner Bio One); Abbott RT High-risk HPV Test® (Abbott); BD Onclarity HPV Test® (BD) [24].

## 4 Management auffälliger zytologischer Befunde und positiver HPV-Test

### 4.1 Management bei positivem HPV-Test (▶ Abb. 1)

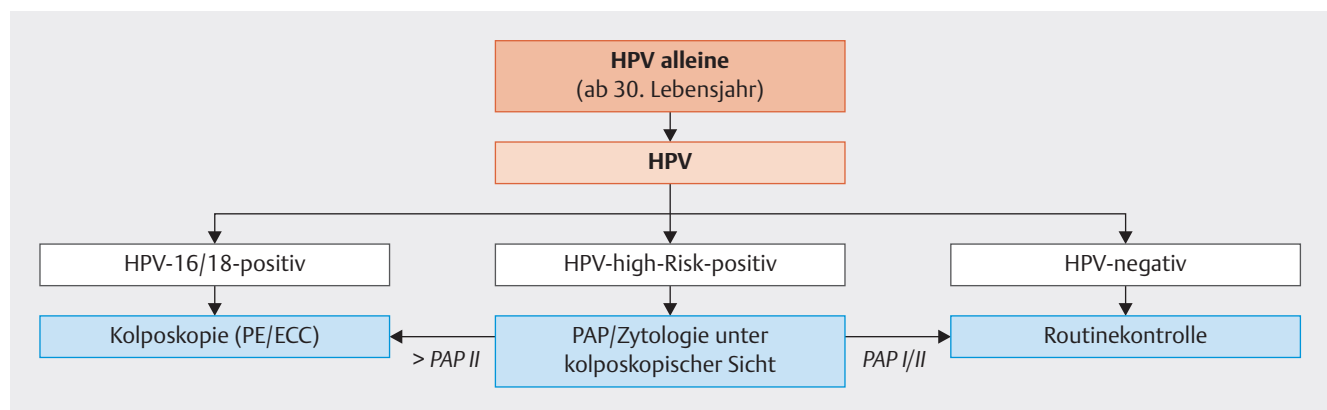
Die kolposkopische und zytologische Kontrolle soll in einem Zeitraum von bis zu 6 Monaten durchgeführt werden [24].

### 4.2 Management von Patientinnen mit PAP III (ASCUS, ASC-H) (▶ Abb. 2)

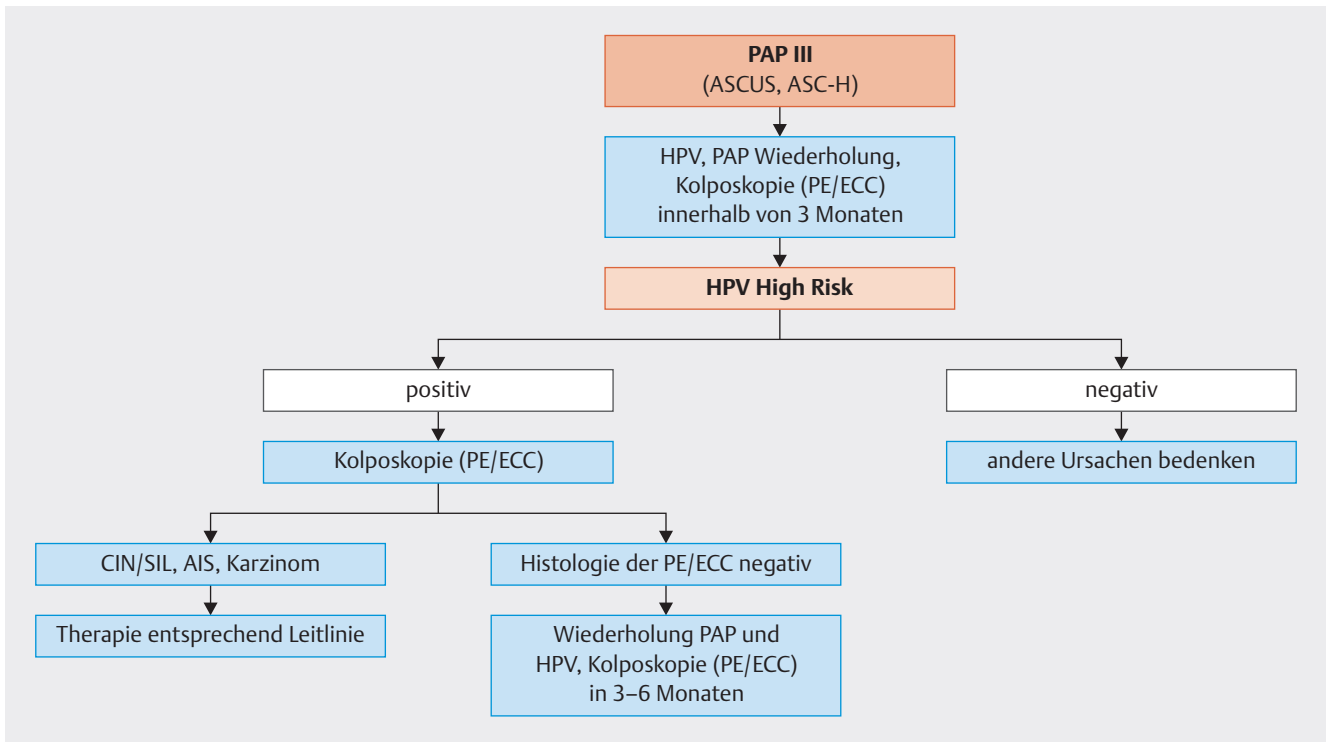
Für die Abklärung eines PAP III wird in Österreich primär der HPV-Test empfohlen. Patientinnen mit nachgewiesener HPV-high-Risk-Infektion sollen umgehend mittels Kolposkopie und Histologie abgeklärt werden.

Patientinnen mit PAP III, bei denen keine HPV-high-Risk-Infektion nachgewiesen wird, sollten hinsichtlich anderer Ursachen weiter abgeklärt werden.

Bei Frauen mit Pap III und bestehender Entzündung und/oder Atrophie kann vor der Wiederholung der Zytologie und vor einer histologischen Abklärung eine Östrogenaufhellung und/oder Kolpistherapie erfolgen.



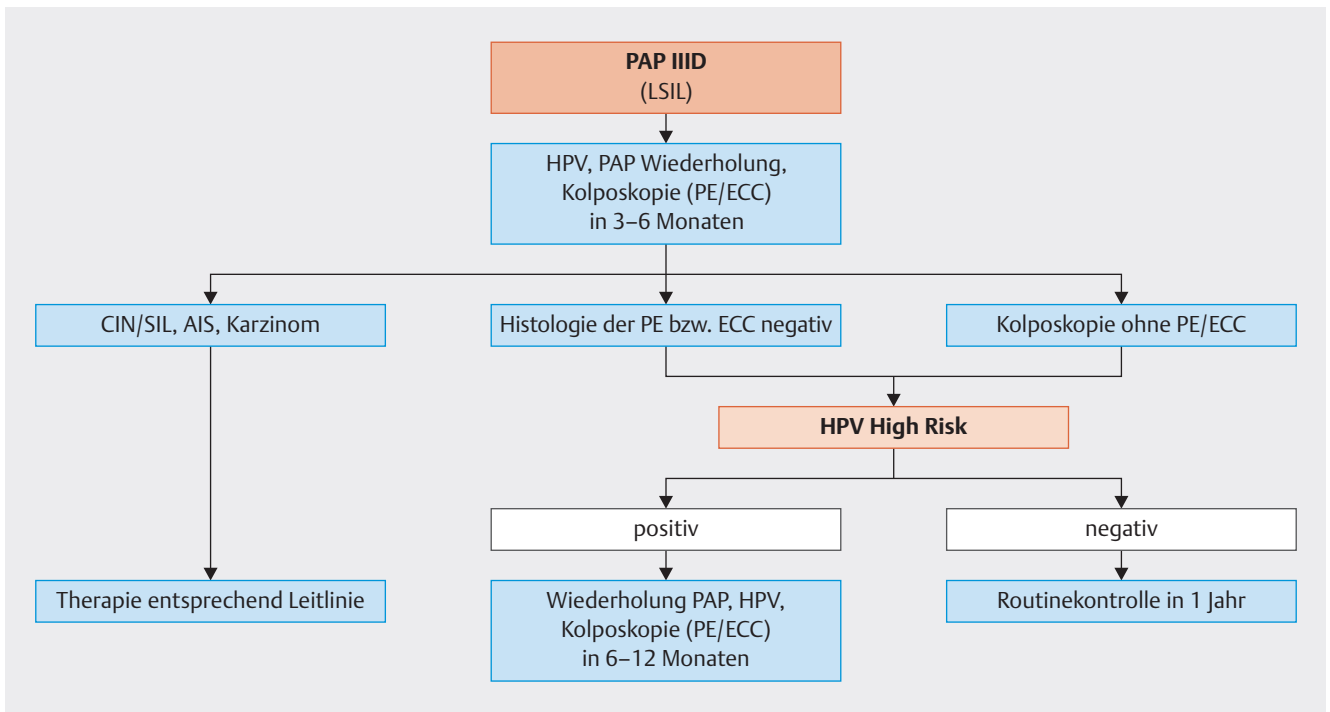
▶ **Abb. 1** Management bei positivem HPV-Test. [rerif]



► **Abb. 2** Management von Patientinnen mit PAP III (ASCUS, ASC-H). [ref]

### 4.3 Management von Patientinnen mit PAP IIID (LSIL) ► **Abb. 3**

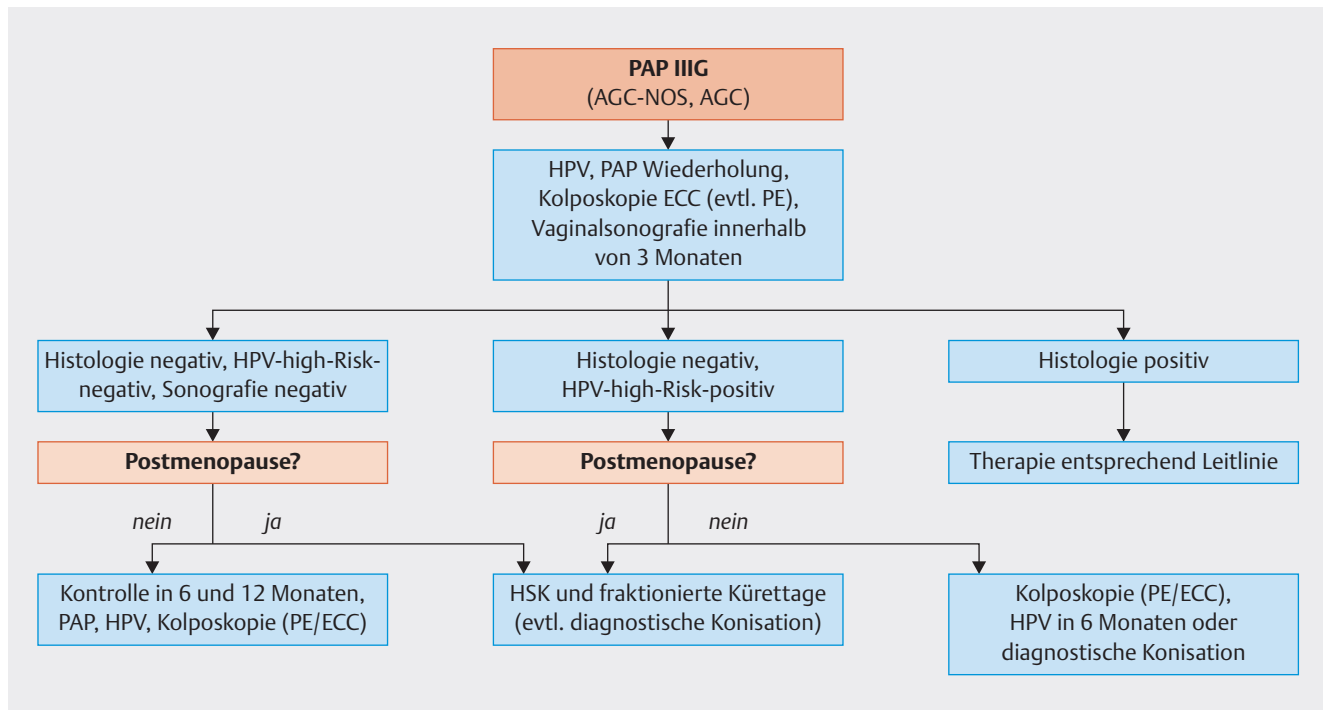
Der HPV-high-Risk-Nachweis hat eine höhere Sensitivität für HSIL+ (CIN III+) als die wiederholte Zytologie [24].



► **Abb. 3** Management von Patientinnen mit PAP IIID (LSIL). [ref]

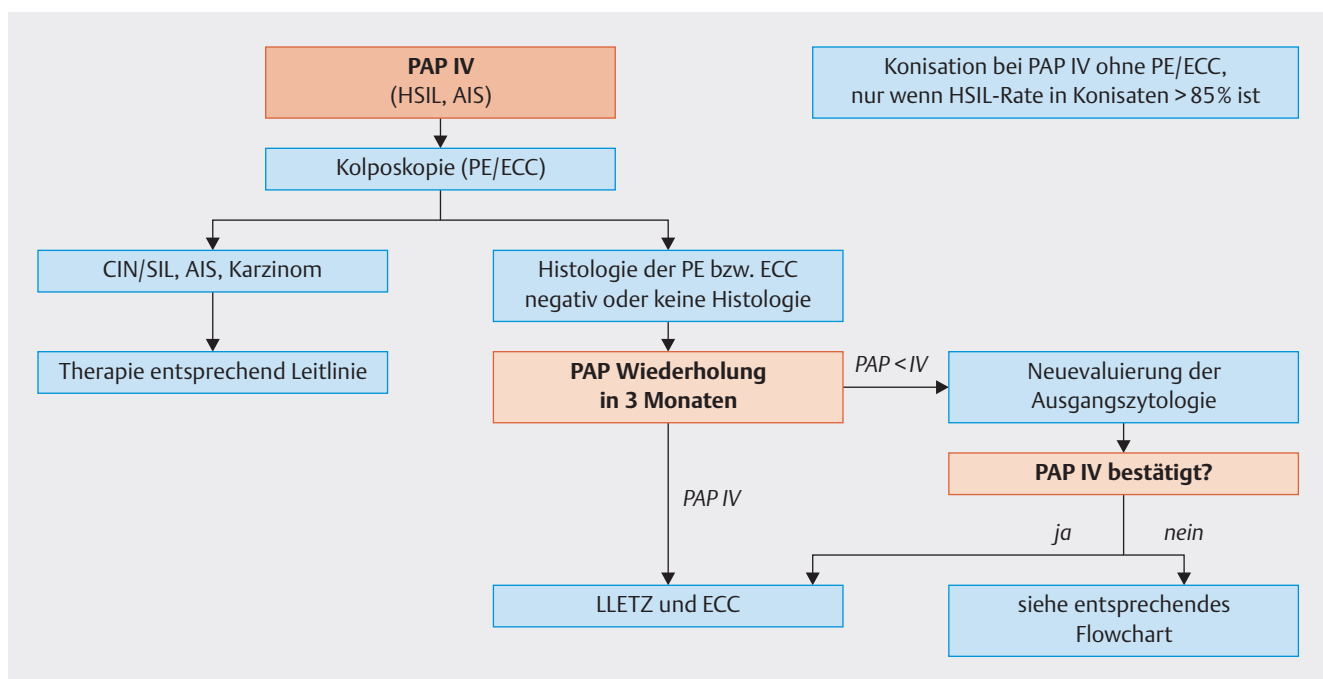
#### 4.4 Management von Patientinnen mit PAP III G (AGC-NOS, AGC) (► Abb. 4)

Bei PAP III G und HPV-high-Risk-Positivität soll bei negativer Histologie frühzeitig eine Indikation zur diagnostischen Konisation gestellt werden.



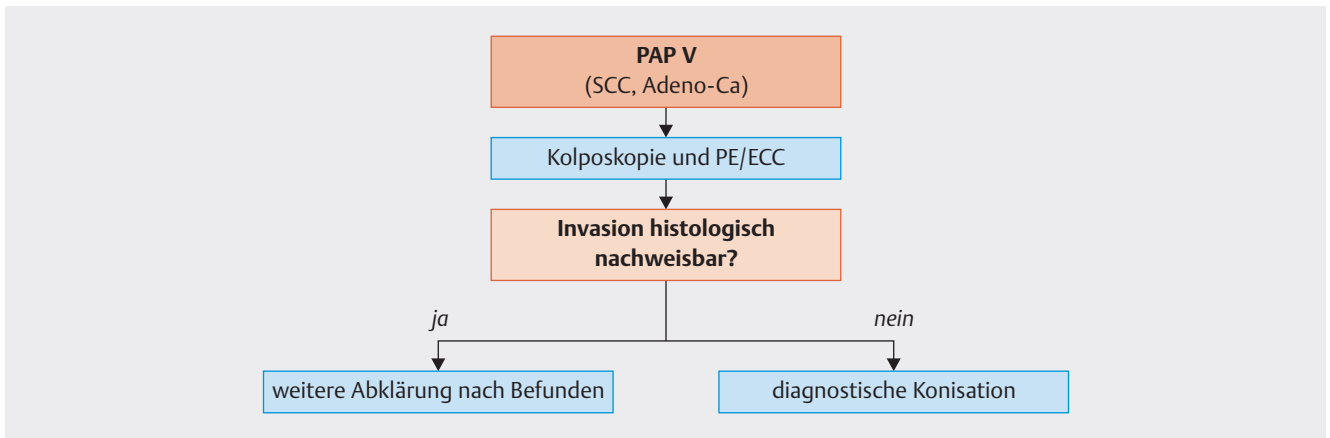
► **Abb. 4** Management von Patientinnen mit PAP III G (AGC-NOS, AGC). [rerif]

#### 4.5 Management von Patientinnen mit PAP IV (HSIL, AIS) (► Abb. 5)



► **Abb. 5** Management von Patientinnen mit PAP IV (HSIL, AIS). [rerif]

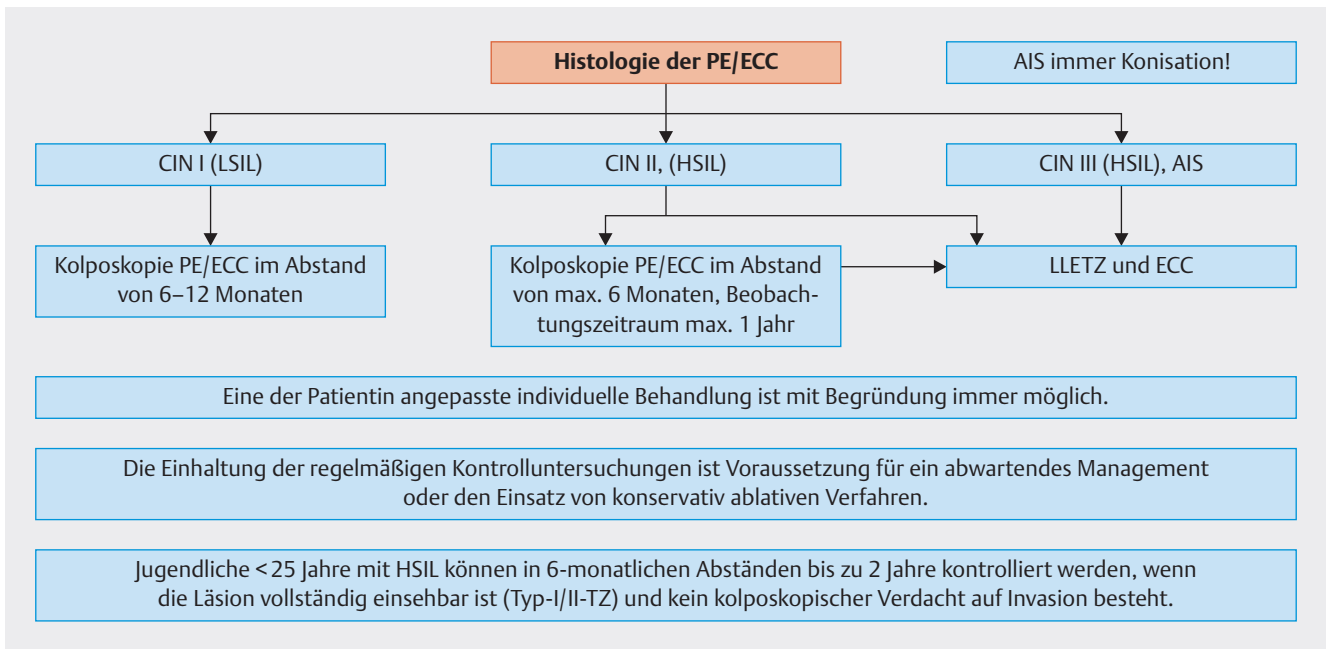
#### 4.6 Management von Patientinnen mit PAP V (► Abb. 6)



► **Abb. 6** Management von Patientinnen mit PAP V. [rerif]

#### 5 Vorgangsweise bei histologisch verifizierter LSIL (CIN I), HSIL (CIN II, CIN III), AIS (► Abb. 7)

Entsprechend international akzeptierter Qualitätsstandards soll vor jeder Konisation oder Oberflächendestruktion eine Kolposkopie durchgeführt werden [16].



► **Abb. 7** Vorgangsweise bei histologisch verifizierter LSIL (CIN I), HSIL (CIN II, CIN III), AIS. [rerif]

## 5.1 Resektion

Indikationen:

- persistierende CIN I (LSIL) über 2 Jahre
- persistierende HPV-high-Risk-Infektionen über 2 Jahre mit Zusatzindikation (divergierende Befunde) [12]
- HSIL (CIN II, III)
- rezidivierende pathologische Zytologie ohne histologisches Korrelat
- Verdacht auf Frühinvasion
- Verdacht auf AIS

Anmerkung: Anders als im US-amerikanischen Kontext wird in Österreich wie auch in anderen Ländern Europas die CIN II nicht zu den sofort therapiebedürftigen HSILs gezählt [24].

Technik:

- Konisation mittels Hochfrequenzschlinge (Schlingenkonisation, LEEP, Loop-excision, Loop Cone-biopsy; LLETZ) wird empfohlen. Im reproduktiven Alter ist aufgrund geburtshilflicher Komplikationen [14] eine knappe Resektion im Gesunden anzustreben. Nach abgeschlossener Familienplanung kann die Radikalität der Exzision durch einen größeren Konus erweitert werden.

## 5.2 Oberflächendestruktion

Mögliche Indikationen:

- LSIL (Kondylome, CIN I)

Voraussetzungen:

- Läsion ektozervikal gelegen
- Transformationszone vollständig einsehbar
- nach vorangegangener Biopsie
- kolposkopische und zytologische Kontrolle in 6 Monaten gesichert

Die Evidenz zur Oberflächendestruktion wird derzeit international unterschiedlich beurteilt.

## 5.3 Weiteres Vorgehen nach Konisation

Es gibt Hinweise in der Literatur, dass die Durchführung einer HPV-Impfung nach einer Konisation die Rezidivrate reduziert [9, 11]. Indikatoren für Therapieversager sind HPV-Persistenz, positive Resektionsränder, höheres Patientenalter, große Läsionen, kleine Exzidate und mangelnde Erfahrung des Operateurs [2].

Prospektive Observationsstudien haben gezeigt, dass der HPV-high-Risk-Nachweis am sensitivsten residuelle oder rezidivierende Läsionen anzeigt [2]. Der HPV-high-Risk-Test soll frühestens 6 Monate nach der Therapie durchgeführt werden.

### HSIL (CIN II, III) im Gesunden entfernt

Gynäkologische Kontrollen (Kolposkopie, Zytologie) in Routineintervallen.

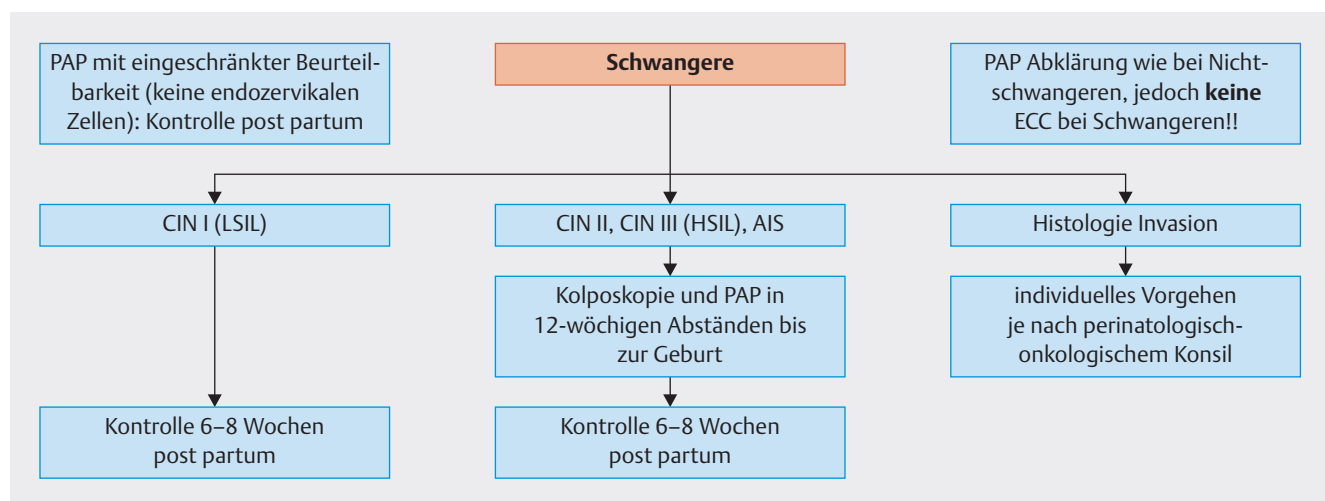
Der HPV-high-Risk-Test soll 6 Monate nach der Therapie durchgeführt werden. Bei positivem Testergebnis und unauffälliger Zytologie, Histologie und Kolposkopie empfiehlt sich ein neuerlicher HPV-high-Risk-Test in weiteren 6 Monaten. Frauen mit negativem HPV-high-Risk-Test können in Routineintervallen weiter kontrolliert werden [7, 24].

### HSIL (CIN II, CIN III) nicht im Gesunden (non in sano) entfernt

Eine Resektion non in sano einer HSIL erfordert *keine* sofortige Rekonisation/Hysterektomie [22, 24]. Es soll eine kolposkopische, zytologische und histologische Kontrolle in 3–6 Monaten durchgeführt werden, wobei der HPV-Test erst nach 6 Monaten indiziert ist. Nur bei Persistenz einer HSIL ist die Rekonisation/Hysterektomie anzustreben.

### AIS nicht im Gesunden (non in sano) entfernt

Es wird ausdrücklich darauf hingewiesen, dass bei Non-in-sano-Resektionen eines AIS in jedem Fall eine Nachresektion (oder wenn indiziert eine Hysterektomie) durchgeführt werden muss [24].



► **Abb. 8** CIN (SIL) in der Schwangerschaft. [rerif]



## 6 CIN (SIL) in der Schwangerschaft

(► Abb. 8)

### 6.1 Diagnose

- Kolposkopie
- Zytologie
- histologische Abklärung bei Verdacht auf Invasion

In der Schwangerschaft kann eine Biopsie ohne Gefahr durchgeführt werden und sollte bei unklarem kolposkopischem Befund bei Verdacht auf Invasion eingesetzt werden. Die Durchführung einer endozervikalen Kürettage ist in der Schwangerschaft kontraindiziert.

### 6.2 Therapie

Eine chirurgische Therapie in der Schwangerschaft bleibt Einzelfällen vorbehalten und sollte nur bei hochgradigem Verdacht auf Invasion in spezialisierten Zentren durchgeführt werden.

## 7 Nomenklatur und zytologische Befundwiedergabe

Dieses Kapitel entspricht inhaltlich auszugsweise dem Qualitätsstandard/Empfehlungen zur gynäkologischen Zervixzytologie der ÖGZ, ÖGPath, 2. überarbeitete Version Juli 2017.

### 7.1 Begleitinformation auf dem zytologischen Antragformular

Eine vollständige Begleitinformation enthält:

- Patientinnendaten (Name, Geburtsname, Vorname, Geburtsdatum, Versicherungsnummer, Krankenkasse).
- Tag der Abnahme.
- Name des Einsenders (und des behandelnden Arztes, wenn nicht identisch).
- Präparatdaten (Präparatart, Entnahmeort, Entnahmeggerät).
- Klinische Fragestellung und wesentliche klinische Daten wie Informationen über Blutungsanamnese, Informationen über die hormonelle Situation (wie Hormonsubstitution, Ovulationshemmer, Schwangerschaft, Stillperiode, Menopause), kolposkopischer Befund (z. B.: Entzündung, Polyp), abnorme gynäkologische Blutungen, Intrauterinpeppar, vorangegangene gynäkologische oder andere relevante Operationen (z. B.: Konisation, Hysterektomie), relevante Therapie (Bestrahlungen, Chemotherapie, Zytostatika), HPV-Status, pathologische zervixzytologische Vorbefunde.

### 7.2 Beurteilung der Abstrichqualität

Die beurteilten Abstriche sind einer der folgenden 3 Gruppen zuzuordnen. Die Kriterien für eine eingeschränkte Abstrichqualität werden in Anlehnung an die entsprechenden Kriterien des Bethesda-Systems wie folgend definiert:

- A) Qualität: „Gut beurteilbar und repräsentativ“
- B) Qualität „Eingeschränkt, aufgrund von ...“
- C) Qualität: „Nicht beurteilbar“ (= Pap 0)
  1. nicht bearbeitet wegen technischer und/oder administrativer Mängel
  2. bearbeitet, aber nicht auswertbar wegen ...

#### A) Qualität: „Gut beurteilbar und repräsentativ“

(alle aufgezählten Kriterien müssen erfüllt sein):

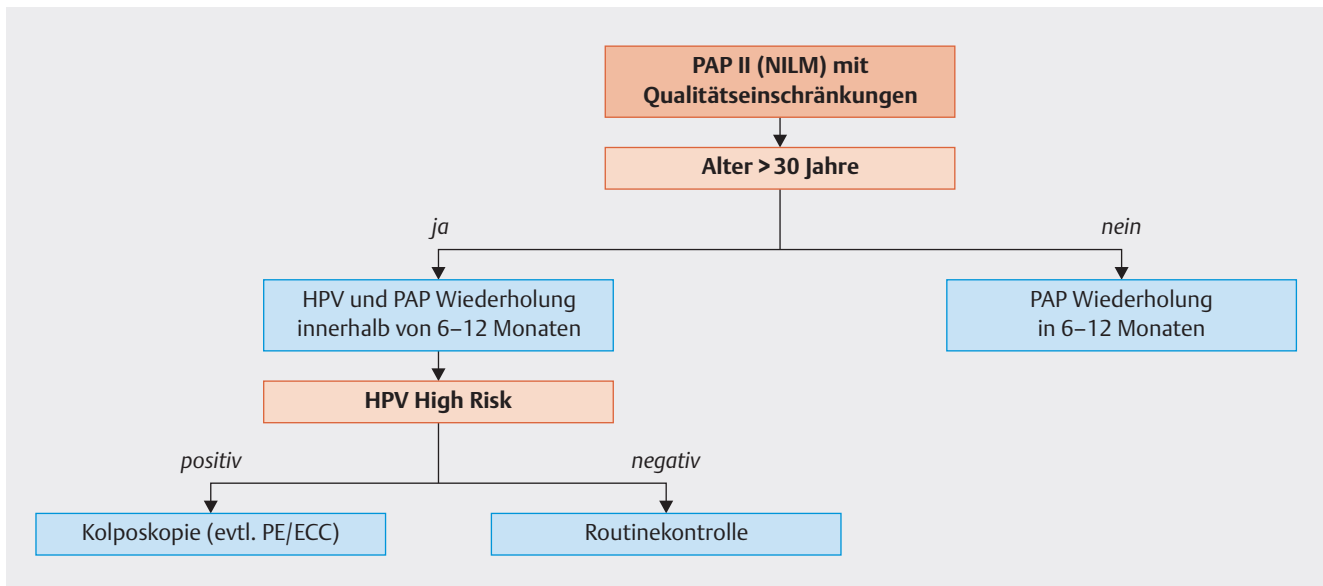
- Entsprechende Abstrich-Kennzeichnung zur Identifikation
- Ausreichende klinische Information
- Repräsentativitätskriterien, Kriterien der Methodik und der technischen Verarbeitung:
  - Entsprechende Zellzahl: konventionelle Abstriche sollten geschätzt 8000 bis 12000, Dünnschichtpräparate zumindest 5000 gut erhaltene und gut sichtbare Plattenepithelzellen enthalten (Anleitung und Testbilder zum Abschätzen der Zellzahl siehe The Bethesda System 3. Auflage, Seiten 3 ff für Dünnschicht und Seiten 11 ff für konventionelle Abstriche oder <https://bethesda.soc.wisc.edu/>) [18]. Den Zellgehalt anhand der bestrichenen Fläche des Objektträgers zu bestimmen, ist nicht mehr adäquat.
  - Zylinderepithelzellen und/oder Metaplasiezellen bei Patientinnen mit Portio. Minimum: zumindest 10 gut erhaltene endozervikale Zellen und/oder metaplastische Plattenepithelzellen (PEZ) einzeln oder in Verbänden.

**Anmerkung:** Fehlende endozervikale Zellen und/oder metaplastische Plattenepithelzellen der Transformationszone (EZ/TZ) werden laut Bethesda nicht mehr als Repräsentativitätsmangel angesehen, die Bethesda-Klassifikation empfiehlt allerdings auch weiterhin die Angabe des Fehlens der EZ/TZ.

#### B) Qualität: „Eingeschränkt, aufgrund von ...“

(eines der folgenden Kriterien liegt vor):

- ... Repräsentativitätsmangel
  - zellarmer Abstrich (konventionelle Abstriche geschätzt 5000 bis 8000 *gut erhaltene und gut sichtbare Plattenepithelzellen*, Dünnschichtpräparate geschätzt 2000 bis 5000). Die Zellzahl kann entsprechend der klinischen Ausgangssituation (Schwangerschaft, Hormontherapie, Alter etc.) variieren.
  - Keine oder zu wenige Zylinderepithelzellen und/oder Metaplasiezellen (unabhängig vom Lebensalter der Frau!) bei Patientinnen mit Portio (Begründung siehe oben).
- ... reduzierter Beurteilbarkeit (Methodik und technische Verarbeitung etc.):
  - Fehlen wesentlicher klinischer Informationen, siehe II/1
  - schlechte Fixierung
  - leichte bis mäßige Zellschädigung durch Ausstreichartefakte (Quetschartefakte)
- Überdeckung von 50–75% der epithelialen Zellkomponente durch Blut, Entzündungszellen, dicke Zellschichten, Kontamination (► Abb. 9).



► **Abb. 9** PAP II (NILM) mit Qualitätseinschränkungen. [rerif]

### C) Qualität: „Nicht beurteilbar“ (Pap 0)

(eines der folgenden Kriterien liegt vor)

1. Identifikation des Abstrichpräparates oder Zuordnung zu einer Anweisung nicht möglich.
  - Zerbrochenes oder nicht vorhandenes (nicht eingelangtes) Abstrichpräparat
2. Repräsentativitätskriterien, Kriterien der Methodik und technischen Verarbeitung:
  - Nicht ausreichende plattenepitheliale Zellkomponente (weniger als geschätzte 5000 PEZ in konventionellen Abstrichen oder weniger als 2000 PEZ in Dünnschichtpräparaten)
  - zu schlechte oder keine Fixierung; Lufttrocknungsartefakte
  - Überdeckung von mehr als 75% der epithelialen Zellkomponente durch: Blut, Entzündung, dicke Zelllagen, Kontamination
  - Ausgeprägte Zellschädigung durch Ausstreichartefakte (Quetschartefakte)

**Anmerkung:** Angaben zur Repräsentativität sind bei allen Fällen, insbesondere bei PAP I und II durchzuführen. PAP I verlangt einen gut beurteilbaren und repräsentativen Abstrich. Obwohl von untergeordneter Bedeutung sollte in Fällen mit PAP III oder höher ebenfalls eine Angabe zur Abstrichqualität, gegebenenfalls eingeschränkter Repräsentativität/Beurteilbarkeit erfolgen. Ein suspekter Befund (PAP III oder höher) wird auch bei eingeschränkter oder fehlender Repräsentativität erstellt, da diese Fälle unverzüglich weiter abgeklärt werden müssen.

### 7.3 Ergebnisnomenklatur

Grundlage für die Erstellung eines zytologischen Befundes ist die Anwendung einer verbindlichen Nomenklatur und Klassifikation auf nationaler (► **Tab. 1**) und internationaler Ebene. Das Ergebnis nach Bethesda soll im Befund inkludiert sein.

► **Tab. 1** Österreichische Gynäkologische-Zytologie-Nomenklatur 2018 mit Bethesda-Äquivalent.

PAP-Gruppe	textliche Befundwiedergabe Zervixzytologie	Äquivalent: Bethesda-System 2015
0	Nicht beurteilbar	Unsatisfactory for evaluation
	a) nicht bearbeitet wegen technischer und/oder administrativer Mängel ... (Ursache angeben)	a) Rejected specimen (not processed) because ... (specimen not labelled, slide broken, etc.)
	b) bearbeitet – aber nicht auswertbar wegen ... (Ursache angeben – siehe Abstrichqualitätskriterien)	b) Fully evaluated, unsatisfactory specimen: Specimen processed and examined, but unsatisfactory for evaluation of epithelial abnormality because of ... (obscuring blood, etc.)
I	Normales, altersentsprechendes Zellbild (inkl. Plattenepithelmetaplasie) in gut beurteilbaren und repräsentativen Abstrichen; vermehrte Entzündungszellen ohne Epithelalteration; Atrophie ohne Zytolyse in repräsentativen Abstrichen.	Negative for intraepithelial lesion or malignancy (NILM)
II	Entzündliche (wenn möglich Organismus angeben: Pilze, Trichomonaden, HSV, bakterielle Mischflora, etc.); reaktiv/reparative oder degenerative Veränderungen; Hyper- und Parakeratose; tubare Metaplasie; schwangerschaftsassozierte Zellen; normale Endometriumzellen (nur bei klinischer Angabe postmenopausal oder Frau ≥ 45 Jahre); Bestrahlungs-assoziierte Zellveränderungen; atrophes Zellbild mit Zytolyse. Normales, altersentsprechendes Zellbild, allerdings mit eingeschränkter Abstrichqualität.	Negative for intraepithelial lesion or malignancy/other (NILM)
III	Stärker ausgeprägte entzündlich-regenerative und/oder degenerative und/oder atrophe Veränderungen mit nicht sicher beurteilbarer Dignität (SIL oder invasives Karzinom nicht auszuschließen).	Atypical squamous cells – undetermined significance (ASC-US)
	Stärker ausgeprägte entzündlich-regenerative und/oder degenerative und/oder atrophe Veränderungen mit nicht sicher beurteilbarer Dignität; atypische unreife Metaplasie, HSIL oder invasives Karzinom nicht auszuschließen.	Atypical squamous cells – cannot exclude a high-grade squamous intraepithelial lesion (ASC – H)
IIID	HPV-assoziierte Zellveränderungen (Koilozyten, Dyskeratozyten) Zellen einer niedriggradigen squamösen intraepithelialen Läsion/Neoplasie (LSIL). Optional: Entspricht vormals einer CIN I oder geringgradigen Dysplasie.	Low grade squamous intraepithelial lesion (LSIL)
IIIG	Atypische glanduläre Zellen (wenn möglich angeben: endozervikal oder endometrial oder nicht näher zuordenbar) eher proliferativ, reaktiv.	Atypical endocervical or endometrial or glandular cells (NOS or specify in comment) (AGC)
	Atypische glanduläre Zellen (wenn möglich angeben: endozervikal oder endometrial) mit Verdacht auf neoplastische Veränderungen.	Atypical endocervical or glandular cells, favor neoplastic (AGC)
IV	Zellen einer hochgradigen squamösen intraepithelialen Läsion/Neoplasie (HSIL). Optional: Entspricht vormals einer CIN II/III oder mäßiggradigen – hochgradigen Dysplasie	High grade squamous intraepithelial lesion (HSIL)
	Zellen eines endozervikalen Adenocarcinoma in situ (AIS).	Endocervical adenocarcinoma in situ (AIS)
V	Zellen eines (vermutlich) invasiven Plattenepithelkarzinoms.	Squamous cell carcinoma
	Zellen eines Adenokarzinoms (wenn möglich spezifizieren: endozervikal oder endometrial oder extrauterin).	Adenocarcinoma (endocervical, endometrial, extrauterine, NOS)
	Zellen anderer malignen Tumoren (wenn möglich Tumorzelltyp gemäß aktueller WHO-Klassifikation angeben).	Other malignant neoplasms (specify)

## Interessenkonflikt

Siehe ► **Tab. 2.**► **Tab. 2** Potenzielle Interessenkonflikte der Autoren.

Reich O.	Berater- bzw. Gutachtertätigkeit: nein; Honorare Vorträge- und Schulungstätigkeiten: ja – Hologic, Roche, Sanofi Pasteur; finanzielle Zuwendungen (Drittmittel): ja – MSD; Eigentümerinteressen: nein; Besitz von Geschäftsanteilen: nein
Braune G.	Berater- bzw. Gutachtertätigkeit: nein; Honorare Vorträge- und Schulungstätigkeiten: nein; finanzielle Zuwendungen (Drittmittel): nein; Eigentümerinteressen: nein; Besitz von Geschäftsanteilen: nein
Eppel W.	Berater- bzw. Gutachtertätigkeit: nein; Honorare Vorträge- und Schulungstätigkeiten: nein; finanzielle Zuwendungen (Drittmittel): nein; Eigentümerinteressen: nein; Besitz von Geschäftsanteilen: nein
Fiedler T.	Berater- bzw. Gutachtertätigkeit: ja – MSD, Roche; Honorare Vorträge- und Schulungstätigkeiten: nein; finanzielle Zuwendungen (Drittmittel): nein; Eigentümerinteressen: nein; Besitz von Geschäftsanteilen: nein
Graf A.	Berater- bzw. Gutachtertätigkeit: nein; Honorare Vorträge- und Schulungstätigkeiten: nein; finanzielle Zuwendungen (Drittmittel): nein; Eigentümerinteressen: nein; Besitz von Geschäftsanteilen: nein
Hefler L.	Berater- bzw. Gutachtertätigkeit: ja – PharmaMar, Roche, Tesaro, AstraZeneca; Honorare Vorträge- und Schulungstätigkeiten: ja – PharmaMar, Roche, Tesaro; finanzielle Zuwendungen (Drittmittel): ja – PharmaMar, Roche, Tesaro, AstraZeneca; Eigentümerinteressen: nein; Besitz von Geschäftsanteilen: nein
Joura E.	Berater- bzw. Gutachtertätigkeit: ja – MSD, Roche; Vorträge- und Schulungstätigkeiten: ja – MSD, Roche; finanzielle Zuwendungen (Drittmittel): nein; Eigentümerinteressen: nein; Besitz von Geschäftsanteilen: nein
Kölbl H.	Berater- bzw. Gutachtertätigkeit: nein; Honorare Vorträge- und Schulungstätigkeiten: nein; finanzielle Zuwendungen (Drittmittel): nein; Eigentümerinteressen: nein; Besitz von Geschäftsanteilen: nein
Marth C.	Berater- bzw. Gutachtertätigkeit: ja – Roche, Novartis, Amgen, MSD, AstraZeneca, Pfizer, PharmaMar, Cerulean, Vertex, Tesaro; Honorare Vorträge- und Schulungstätigkeiten: ja – Roche, Novartis, Amgen, MSD, AstraZeneca, PharmaMar, Tesaro; finanzielle Zuwendungen (Drittmittel): ja – EU, FWF, AstraZeneca, Roche; Eigentümerinteressen: nein; Besitz von Geschäftsanteilen: nein
Pokieser W.	Berater- bzw. Gutachtertätigkeit: nein; Honorare Vorträge- und Schulungstätigkeiten: nein; finanzielle Zuwendungen (Drittmittel): ja – aus Drittmittelkonto Institut für Pathologie; Eigentümerinteressen: nein; Besitz von Geschäftsanteilen: nein
Regitnig P.	Berater- bzw. Gutachtertätigkeit: nein; Honorare Vorträge- und Schulungstätigkeiten: ja – Roche, AstraZeneca; finanzielle Zuwendungen (Drittmittel): nein; Eigentümerinteressen: nein; Besitz von Geschäftsanteilen: nein
Reinhaller A.	Berater- bzw. Gutachtertätigkeit: nein; Honorare Vorträge- und Schulungstätigkeiten: ja – Amgen, AstraZeneca, Novartis, Roche, Roche Diagnostics, Tesaro; finanzielle Zuwendungen (Drittmittel): ja – AstraZeneca, Roche; Eigentümerinteressen: nein; Besitz von Geschäftsanteilen: nein
Tamussino K.	Berater- bzw. Gutachtertätigkeit: nein; Honorare Vorträge- und Schulungstätigkeiten: nein; finanzielle Zuwendungen (Drittmittel): nein; Eigentümerinteressen: nein; Besitz von Geschäftsanteilen: nein
Widschwendter A.	Berater- bzw. Gutachtertätigkeit: nein; Honorare Vorträge- und Schulungstätigkeiten: ja; finanzielle Zuwendungen (Drittmittel): nein; Eigentümerinteressen: nein; Besitz von Geschäftsanteilen: nein
Zeimet A.	Berater- bzw. Gutachtertätigkeit: ja – Roche, Amgen AstraZeneca, PharmaMar, Tesaro; Honorare Vorträge- und Schulungstätigkeiten: ja – Roche, Amgen AstraZeneca, PharmaMar, Tesaro; finanzielle Zuwendungen (Drittmittel): nein; Eigentümerinteressen: nein; Besitz von Geschäftsanteilen: nein
Kohlberger P.	Berater- bzw. Gutachtertätigkeit: nein; Honorare Vorträge- und Schulungstätigkeiten: nein; finanzielle Zuwendungen (Drittmittel): nein; Eigentümerinteressen: nein; Besitz von Geschäftsanteilen: nein

## Literatur

- [1] Arbyn M, Snijders PJ, Meijer CJ et al. Which high-risk HPV assays fulfil criteria for use in primary cervical cancer screening? *Clin Microbiol Infect* 2015; 21: 817–826
- [2] Arbyn M, Redman CWE, Verdoodt F et al. Incomplete excision of cervical precancer as a predictor of treatment failure: a systematic review and meta-analysis. *Lancet Oncol* 2017; 18: 1665–1679
- [3] Arbyn M, Anttila A, Jordan J et al. European Guidelines for Quality Assurance in Cervical Cancer Screening. 2nd ed. European Commission; 2008
- [4] Bornstein J, Bentley J, Bösze P et al. 2011 colposcopic terminology of the International Federation for Cervical Pathology and Colposcopy. *Obstet Gynecol* 2012; 120: 166–172
- [5] Bosch FX, Lorincz A, Munoz N et al. The causal relation between human papillomavirus and cervical cancer. *J Clin Pathol* 2002; 55: 244–265
- [6] Girardi F, Frey Tirri B, Küppers V et al. Neue kolposkopische IFCPC-Nomenklatur der Cervix uteri (Rio de Janeiro 2011), Approbierte Darstellung und Erläuterung für Deutschland, Österreich und die deutschsprachige Schweiz. *Frauenarzt* 2012; 53: 1064–1066
- [7] Gosvig CF, Huusom LD, Andersen KK et al. Long-term follow-up of the risk for cervical intraepithelial neoplasia grade 2 or worse in HPV-negative women after conization. *Int J Cancer* 2015; 137: 2927–2933
- [8] Holl K, Nowakowski AM, Powell N et al. Human papillomavirus prevalence and type-distribution in cervical glandular neoplasias: Results from a European multinational epidemiological study. *Int J Cancer* 2015; 137: 2858–2868
- [9] Joura EA, Garland SM, Paavonen J et al.; FUTURE I and II Study Group. Effect of the human papillomavirus (HPV) quadrivalent vaccine in a subgroup of women with cervical and vulvar disease: retrospective pooled analysis of trial data. *BMJ* 2012; 344: 1401
- [10] Joura EA, Giuliano AR, Iversen OE et al.; Broad Spectrum HPV Vaccine Study. A 9-valent HPV vaccine against infection and intraepithelial neoplasia in women. *NEJM* 2015; 372: 711–723
- [11] Kang WD, Choi HS, Kim SM. Is vaccination with quadrivalent HPV vaccine after loop electrosurgical excision procedure effective in preventing recurrence in patients with high-grade cervical intraepithelial neoplasia (CIN2-3)? *Gynecol Oncol* 2013; 130: 264–268
- [12] Kjaer SK, Frederiksen K, Munk C et al. Long-term absolute risk of cervical intraepithelial neoplasia Grade 3 or worse following human papillomavirus infection: role of persistence. *J Natl Cancer Inst* 2010; 102: 1478–1488
- [13] Kurman RJ, Carcangiu ML, Herrington S et al. WHO Classification of Tumours of Female Reproductive Organs. Lyon: IARC Press; 2014
- [14] Kyrgiou M, Athanasiou A, Paraskevaïdi M et al. Adverse obstetric outcomes after local treatment for cervical preinvasive and early invasive disease according to cone depth: systematic review and meta-analysis. *BMJ* 2016; 354: 3633
- [15] Meijer CJ, Berkhof J, Castle PE et al. Guidelines for human papillomavirus DNA test requirements for primary cervical cancer screening in women 30 years and older. *Int J Cancer* 2009; 124: 516–520
- [16] Moss EL, Arbyn M, Dollery E et al. European Federation of Colposcopy quality standards Delphi consultation. *Eur J Obstet Gynecol Reprod Biol* 2013; 170: 255–258
- [17] Massad LS, Einstein MH, Huh WK et al. 2012 updated consensus guidelines for the management of abnormal cervical cancer screening tests and cancer precursors. *Obstet Gynecol* 2013; 121: 829–846
- [18] Nayar R, Wilbur BC. The Bethesda System: The Bethesda System for Reporting Cervical Cytology. 3rd ed. Springer; 2015
- [19] Braune G, Fiedler T, Hefler L et al. OEGGG Positionspapier HPV. Online: <https://www.oeggg.at/leitlinien-stellungnahmen/gynaekologie-1/>; Stand: 27.09.2018
- [20] Quaas J, Reich O, Frey Tirri B et al. Explanation and use of the Colposcopy Terminology of the IFCPC (International Federation for Cervical Pathology and Colposcopy) Rio 2011. *Geburtsh Frauenheilk* 2013; 73: 904–907
- [21] Regitnig P. Die neue Nomenklatur der ÖGZ und ÖGPath/IAP Austria mit Erläuterungen. *Spectrum Pathologie* 2017; 1: 7–9
- [22] Reich O, Lahousen M, Pickel H et al. Cervical intraepithelial neoplasia III: long-term follow-up after cold-knife conization with involved margins. *Obstet Gynecol* 2002; 99: 193–196
- [23] Reich O, Regauer S, Marth C et al. Precancerous Lesions of the Cervix, Vulva and Vagina According to the 2014 WHO Classification of Tumors of the Female Genital Tract. *Geburtsh Frauenheilk* 2015; 75: 1018–1020
- [24] Leitlinienprogramm Onkologie (Deutsche Krebsgesellschaft, Deutsche Krebshilfe, AWMF). S3-Leitlinie Prävention des Zervixkarzinoms; Langversion 1.0 – Dezember 2017; AWMF-Registernummer 015/027OL. Online: <http://www.leitlinienprogramm-onkologie.de/leitlinien/zervixkarzinom-praevention/>; Stand: 27.09.2018
- [25] Stoler MH, Castle PE, Solomon D; American Society for Colposcopy and Cervical Pathology. The expanded use of HPV testing in gynecologic practice per ASCCP-guided management requires the use of well-validated assays. *Am J Clin Pathol* 2007; 127: 335–357
- [26] Tainio K, Athanasiou A, Tikkinen KAO et al. Clinical course of untreated cervical intraepithelial neoplasia grade 2 under active surveillance: systematic review and meta-analysis. *BMJ* 2018; 360: 499
- [27] Walboomers JM, Jacobs MV, Manos MM et al. Human papillomavirus is a necessary cause of invasive cervical cancer worldwide. *J Pathol* 1999; 189: 12–19
- [28] Wentzensen N, Walker JL, Gold MA et al. Multiple biopsies and detection of cervical cancer precursors at colposcopy. *J Clin Oncol* 2015; 33: 83–89

## Leitlinienprogramm

### Herausgeber

Federführende Fachgesellschaften



#### Deutsche Gesellschaft für Gynäkologie und Geburtshilfe e. V. (DGGG)

Repräsentanz der DGGG und Fachgesellschaften  
Hausvogteiplatz 12, DE-10117 Berlin  
info@dggg.de  
<http://www.dggg.de/>

#### Präsident der DGGG

Prof. Dr. med. Anton Scharl  
Direktor der Frauenkliniken  
Klinikum St. Marien Amberg  
Mariahilfbergweg 7, DE-92224 Amberg  
Kliniken Nordoberpfalz AG  
Söllnerstraße 16, DE-92637 Weiden

#### DGGG-Leitlinienbeauftragte

Prof. Dr. med. Matthias W. Beckmann  
Universitätsklinikum Erlangen, Frauenklinik  
Universitätsstraße 21–23, DE-91054 Erlangen

Prof. Dr. med. Erich-Franz Solomayer  
Universitätsklinikum des Saarlandes  
Geburtshilfe und Reproduktionsmedizin  
Kirrberger Straße, Gebäude 9, DE-66421 Homburg

#### Leitlinienkoordination

Dr. med. Paul Gaß, Dr. med. Gregor Olmes, Christina Meixner  
Universitätsklinikum Erlangen, Frauenklinik  
Universitätsstraße 21–23, DE-91054 Erlangen  
fk-dggg-leitlinien@uk-erlangen.de  
<http://www.dggg.de/leitlinienstellungennahmen>



#### Österreichische Gesellschaft für Gynäkologie und Geburtshilfe (OEGGG)

Frankgasse 8, AT-1090 Wien  
stephanie.leutgeb@oeggg.at  
<http://www.oeggg.at>

#### Präsidentin der OEGGG

Prof. Dr. med. Petra Kohlberger  
Universitätsklinik für Frauenheilkunde Wien  
Währinger Gürtel 18–20, AT-1090 Wien

#### OEGGG-Leitlinienbeauftragte

Prof. Dr. med. Karl Tamussino  
Universitätsklinik für Frauenheilkunde und Geburtshilfe Graz  
Auenbruggerplatz 14, AT-8036 Graz

Prof. Dr. med. Hanns Helmer  
Universitätsklinik für Frauenheilkunde Wien  
Währinger Gürtel 18–20, AT-1090 Wien



#### Schweizerische Gesellschaft für Gynäkologie und Geburtshilfe (SGGG)

Gynécologie Suisse SGGG  
Altenbergstraße 29, Postfach 6, CH-3000 Bern 8  
sekretariat@sggg.ch  
<http://www.sggg.ch/>

#### Präsident der SGGG

Dr. med. David Ehm  
FMH für Geburtshilfe und Gynäkologie  
Nägelligasse 13, CH-3011 Bern

#### SGGG-Leitlinienbeauftragte

Prof. Dr. med. Daniel Surbek  
Universitätsklinik für Frauenheilkunde  
Geburtshilfe und feto-maternale Medizin  
Inselspital Bern  
Effingerstraße 102, CH-3010 Bern

Prof. Dr. med. René Hornung  
Kantonsspital St. Gallen, Frauenklinik  
Rorschacher Straße 95  
CH-9007 St. Gallen



